Manual Therapy, Posturology & Rehabilitation Journal

Manual Therapy, Posturology & Rehabilitation Journal
formerly REVISTA TERAPIA MANUAL

This Provisional PDF corresponds to the article as it appeared upon acceptance. Fully formatted PDF english version will be made available soon.

Fisioterapia no tratamento das disfunções estéticas corporais – revisão de literatura.

MTP&RehabJournal 2014, 12:979-1012

Jane Guiname Mota Silva

Eduardo Filoni

Fátima Faní Fitz

ISSN 2236-5435

Article type Review

Submission date 19 September 2014

Acceptance date 17 December 2014

Publication date 22 December 2014

Article URL http://www.submission-mtprehabjournal.com

http://www.mtprehabjournal.com

Ahead of Print

Like all articles in Manual Therapy, Posturology & Rehabilitation Journal, this peer-reviewed article can be downloaded, printed and distributed freely for any purposes (see copyright notice below).

For information about publishing your research in Manual Therapy, Posturology & Rehabilitation Journal, go to http://www.mtprehabjournal.com

Fisioterapia no tratamento das disfunções estéticas corporais – revisão de literatura.

Physical therapy in the treatment of body esthetics dysfunctions - literature review.

Universidade de Mogi das Cruzes (UMC), São Paulo (SP), Brasil.

Jane Guiname Mota Silva[1], Eduardo Filoni[2], Fátima Faní Fitz[3].

1. Bacharelanda em Fisioterapia pela Universidade de Mogi das Cruzes (UMC), São Paulo (SP), Brasil.

2. Coordenador e docente do Curso de Fisioterapia, Centro de Ciências Biomédicas, Universidade de Mogi das Cruzes (UMC), São Paulo (SP), Brasil.

3. Docente do curso de Fisioterapia, Centro de Ciências Biomédicas, Universidade de Mogi das Cruzes (UMC), São Paulo (SP), Brasil.

Ahead of Print

Autor correspondente
Fátima Faní Fitz
Universidade de Mogi das Cruzes, Centro de Ciências Biomédicas
Avenida Imperatriz Leopoldina, 550 - Vila Leopoldina
CEP: 05305-000 - São Paulo, SP – Brasil
Telefone: (11) 3648-5050 - E-mail: fatima.fitz@umc.br

Conflito de interesse
Não apresenta.

RESUMO

Introdução: As disfunções estéticas, como a frouxidão tecidual, a gordura localizada e o Fibro Edema Gelóide (FEG), são queixas comuns entre a população de forma geral. A fisioterapia disponibiliza técnicas para tratamento destas disfunções de maneira não invasiva. **Objetivo:** Revisar as técnicas fisioterapêuticas utilizadas para o tratamento das disfunções estéticas corporais por meio de uma revisão de literatura. **Método:** Foi realizada uma revisão bibliográfica de estudos publicados entre setembro/1997 e outubro/2013, em português ou inglês, nas bases de dados *Scielo, PEDro, Pubmed, Lilacs* e *Medline*. **Resultados:** Um total de 1.165 artigos foram encontrados. Destes, 37 foram potencialmente elegíveis após a leitura do título e resumo, e um total de 11 estudos foram incluídos. Os estudos abordavam as técnicas de radiofrequência, a combinação de radiofrequência bipolar, infravermelho, vácuo e massagem mecânica (*Velashape*), ultrassom de alta intensidade focalizado, creme anticelulite, massagem mecânica, drenagem linfática e manipulação de tecidos, ultrassom de baixa intensidade e criolipolise. **Conclusão:** Conclui-se que as técnicas fisioterapêuticas abordadas nos estudos incluídos são eficazes, seguras e bem toleradas pelos pacientes para o tratamento da gordura localizada, auxiliando a esculpir o corpo, além de ajudar na redução do FEG. Entretanto, existe a necessidade da realização de ensaios clínicos randomizados e controlados e com tamanho amostral maior, visto que a maioria dos estudos incluídos são ensaios clínicos prospectivos não controlados e estudos retrospectivos.

Palavras-chave: Gordura Localizada. Flacidez de Pele. Contorno Corporal. Celulite. Fisioterapia.

Ahead of Print

ABSTRACT

Introduction: The esthetic disorders, such as skin laxity, localized fat and cellulite, are common complaints among the population in general. The physiotherapy provides techniques for treatment of these dysfunctions noninvasively. **Objective:** To review the physical therapy techniques used to treat the body dysfunction aesthetic through a literature review. **Method:** It was performed a literature review of studies published between September/1997 and October/2013, in Portuguese or English, in the Scielo, PEDro, Pubmed, Lilacs e Medline database. **Results:** A total of 1.165 articles were found. Of these, 37 were potentially eligible after reading the title and summary, and a total of 11 studies were included. The studies addressed some techniques like radiofrequency, combination of bipolar radiofrequency, infrared, vacuum and mechanical massage (Velashape), ultrasound of high intensity focused, cellulite cream, mechanical massage, lymphatic drainage and tissue manipulation, ultrasound of low intensity, and cryolipolysis. **Conclusion:** We conclude that the physical therapy techniques are effectives, safe and well tolerated by patients in the treatment of localized fat. They help to sculpt the body and to reduce cellulite. However, it is necessary to perform randomized controlled trials, with larger sample size, since the majority of the included studies are prospective and retrospective clinical trials.

Keywords: Localized Fat. Skin Laxity. Body Contouring. Cellulite. Physical Therapy.

Ahead of Print

INTRODUÇÃO

A frouxidão tecidual, o depósito de gordura subcutânea localizada sobre o corpo e a "celulite" são as queixas mais comuns entre os pacientes atendidos pela Fisioterapia Dermato-Funcional. Dentre as causas destas disfunções estão o envelhecimento cronológico, o foto envelhecimento, as mudanças nas dimensões do corpo experimentadas durante gravidez e a perda de peso.[1]

A "celulite", denominada Fibro Edema Gelóide (FEG) pelos profissionais da área da saúde, apresenta prevalência entre 85% e 98% em todas as etnias. Dentre os fatores de risco que contribuem para o seu surgimento, estão o excesso de gordura corporal, os fatores hormonais, as dietas inadequadas, a predisposição genética, o tabagismo, os distúrbios posturais e ortopédicos, a inatividade e também a compressão externa dos tecidos corporais causada pelo uso de roupas apertadas.[2] Apesar de a principal queixa estar relacionada com a estética, a flacidez da pele, o excesso de gordura corporal e o FEG causam problemas funcionais e emocionais, podendo levar à diminuição da autoestima e a criar problemas nas relações interpessoais.[3,4] Assim, estas disfunções são consideradas um problema de saúde, por apresentar grande impacto na qualidade de vida das mulheres.[5]

A Fisioterapia Dermato-Funcional tem trabalhado para corrigir essas disfunções, utilizando recursos que atuam de forma não invasiva, melhorando a qualidade de vida destes pacientes.[6] Visto a grande demanda por procedimentos não invasivos, bem como a motivação de pesquisadores a desenvolver novas técnicas para substituir os tratamentos cirúrgicos para melhorar o contorno corporal,[7,8] o presente estudo visa revisar as técnicas fisioterapêuticas utilizadas para o tratamento das disfunções estéticas corporais por meio de uma revisão de literatura.

Ahead of Print

MÉTODO

O trabalho refere-se a uma revisão bibliográfica de publicações de artigos científicos nos idiomas português e inglês, publicados no período de setembro/1997 a outubro/2013. Para a condução da pesquisa, foram utilizadas as bases de dados *Medline, Pubmed, PEdro, SciELO* e *Lilacs*. Foram utilizados os seguintes descritores de acordo com o *Medical Subject Headings* (MESH): *Skin laxity, fat, physical therapy modalities, aerobic exercise, galvanic current, exercise, muscle strecteching, exercise, pilates, radiofrequency* e *ultrasound*. Foram incluídos artigos que relatam a atuação da fisioterapia no tratamento das disfunções estéticas corporais. Considerou-se disfunções estéticas corporais a gordura localizada, a celulite e a flacidez de pele. Não foram incluídos estudos de revisão narrativa e editoriais, por não se enquadrarem nos critérios propostos pela pesquisa.

RESULTADOS

Um total de 1.165 estudos foram encontrados após a remoção dos duplicados. Destes, 37 foram considerados potencialmente elegíveis após a leitura do título e resumo. Um total de 11 estudos foram incluídos após a leitura na íntegra. Os detalhes da inclusão e exclusão dos estudos estão na Figura 1. Os detalhes dos estudos incluídos foram tabulados e estão apresentados na Tabela 1.

Ahead of Print

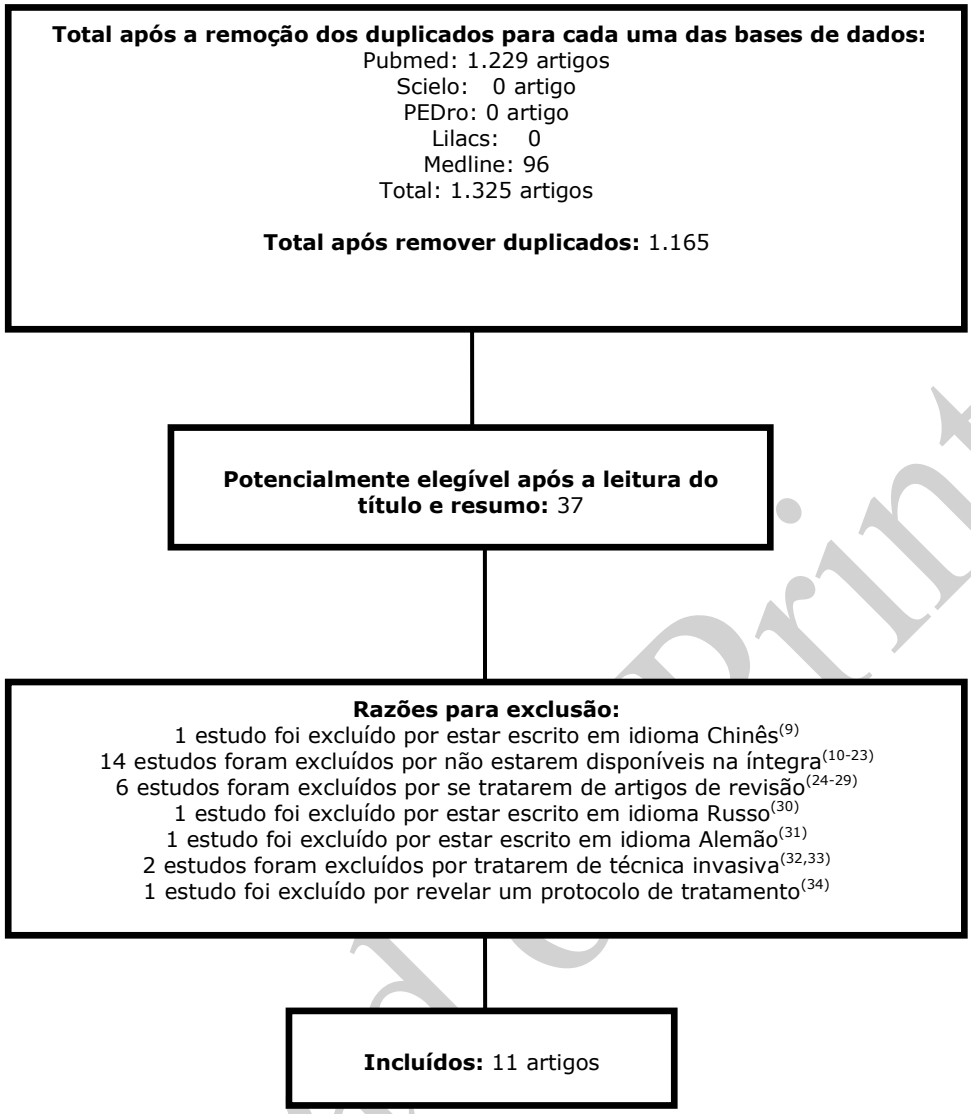

Figura 1. Detalhes da inclusão e exclusão dos estudos.

Ahead of Print

Tabela 1. Detalhes dos estudos incluídos.

Autor/Ano	Características dos participantes, Tamanho da amostra (N), duração dos sintomas	Desenho do estudo e Intervenções	Medidas de Desfecho, Resultados e Conclusão
Dierickx et al, 2013 [35]	**N=** 518 **Critério de inclusão**= Pacientes de várias idades, homens e mulheres, com história médica e tipo de pele diferentes e com a presença de gordura localizada. **Critério de exclusão=** Não relatado.	**Tipo de estudo=** Estudo multicêntrico retrospectivo. **Protocolo=** Criolipolise.	**Medidas de desfecho=** Avaliar a segurança e tolerância da criolipolise. Eficácia do tratamento de acordo com a satisfação do paciente (escala de 4 pontos -muito satisfeito, satisfeito, neutro e insatisfeito). **Resultado=** Nenhum efeito colateral significativo ou eventos adversos foram relatados. O procedimento foi bem tolerado, com 89% dos entrevistados relatando percepção positiva do tratamento. 73% dos pacientes estavam satisfeitos. Na avaliação da gordura corporal observou-se uma redução de 23% na espessura da camada de gordura. **Conclusão=** A criolipolise é um tratamento seguro, bem tolerado e eficaz, e é um ótimo método não cirúrgico para a redução de gordura subcutânea.
Ferraro et al, 2012 [4]	**Idade=** entre 21 e 62 anos. **N=** 50 **Critério de inclusão**=	**Tipo de estudo=** Estudo clinico prospectivo. **Protocolo=** Utilizou-se simultaneamente dois transdutores: uma sonda	**Medidas de desfecho=** Os pacientes foram examinados por dois cirurgiões não envolvidos no tratamento. Foi registrado peso e altura de cada individuo. O período

Ahead of Print

	37 mulheres e 13 homens com a presença de gordura localizada e celulite. **Critério para exclusão=** Homens e mulheres com osteoporose, flebite, tromboflebite, pacientes portadores de fragmentos metálicos, próteses articulares e intrauterino, mulheres gravidas, pacientes com sensibilidade nervosa reduzida, patologias neurológicas, pacientes afetados por arteriopatias, processos inflamatórios importantes ou doenças neoplásicas.	de congelamento para o tecido adiposo localizado (criolipolise) e ultrassom de baixa intensidade para celulite. A criolipolise foi realizada durante 30 minutos, com deslizamento na área com movimentos lentos e com uma faixa de temperatura situada entre 0 e -5ºC. O ultrassom de baixa intensidade foi utilizado com um gel condutor durante 10 a 15 minutos. Para celulite edematosa, a sonda de congelamento foi utilizada por 5 minutos e em seguida, utilizou-se a sonda de choque por 5 minutos. A criolipolise e o ultrassom de baixa intensidade foram repetidos quatro vezes (20 minutos de cada lado) para a gordura localizada, e para a celulite fibrosa, foram utilizados 10 minutos do ultrassom de baixa intensidade e 10 minutos de criolipolise. A duração do tratamento foi definida a partir do	de acompanhamento foi de 12 meses, e o método de avaliação de pós-tratamento foi padronizado. Foi feita avaliação subjetiva da densidade da pele e a redução volumétrica de gordura. A avaliação dos pacientes foi obtida através de um questionário com uma escala de 0 a 5 referentes ao conforto e satisfação. **Resultado=** Redução na espessura da gordura corporal após os tratamentos foi de 3,02 cm e da circunferência corporal foi de 4,45 cm. O peso permaneceu inalterado durante o tratamento, e não foram observados efeitos adversos e a redução na espessura da gordura foi acompanhada por uma melhoria significativa da microcirculação e da celulite. **Conclusão=** Os resultados mostram que a ação da Criolipolise e do *ultrassom de baixa intensidade* são formas seguras, eficazes e bem toleradas como procedimento não invasivo para tratamento do contorno corporal.

Ahead of Print

		tamanho da área a ser tratada, mínimo de 20 minutos e máximo de 60 minutos. 1 sessão a cada 15 dias por 8 semanas consecutivas.	
Mlosek et al, 2012 [36]	**Idade=** 24-58 anos. **N**= 45 **Critério de inclusão=** Mulheres com celulite fase I a III. **Critério de exclusão=** Não relatado.	**Tipo de estudo=** Estudo clinico prospectivo. **Protocolo=** Grupo tratamento: 28 mulheres tratadas com radiofrequência. O tratamento iniciou com a dose de energia mais baixa recomendada pelo fabricante, (110 J/cm^2), e que foi aumentada em cerca de 10-20 J/cm^2). Grupo placebo: 17 mulheres que realizaram o tratamento sem ampliar o emissor. Todas as mulheres submeteram-se 8 sessões com intervalos de 7-8 dias.	**Medidas de desfecho=** As medições foram realizadas de forma tradicional, por meio de palpação realizada antes e após 4 semanas da conclusão da terapia. O estágio da celulite foi avaliado de acordo com a escala de *Nümberger-Müller,* além de ser medida a circunferência da coxa e o índice de massa corporal foi calculado. **Resultado=** A celulite foi reduzida em 89,2% das mulheres que se submeteram ao tratamento com radiofrequência. Após o tratamento, as seguintes observações foram feitas: houve a redução da espessura da derme e do tecido subcutâneo, aumento da ecogenicidade em reflexão sobre o aumento do número de fibras de colágeno, diminuição do tecido subcutâneo crescente em bandas na derme, e a redução do edema. No grupo placebo, não houve mudanças estatisticamente

Ahead of Print

			significativas. **Conclusão=** A radiofrequência permite a redução da celulite.
Mlosek et al, 2011 [37]	**Idade=** 22-61 anos **N=** 61 **Critérios para inclusão=** Mulheres com diagnóstico de celulite com base em exame de palpação **Critérios para exclusão=** Não foi relatado.	**Tipo de teste=** Estudo clinico prospectivo controlado. **Protocolo=** Grupo tratamento: utilizaram creme anticelulite por 30 dias. O creme foi utilizado na área afetada pela celulite 2X/dia . Grupo controle: Ingeriram medicamento placebo em forma de comprimido durante 30 dias.	**Medidas de desfecho=** Nos exames de ultrassom clássico avaliou-se: a espessura da camada hipodérmica e a espessura total do tecido subcutâneo e da derme. Nos exames de ultrassom de alta frequência, avaliou-se: a espessura da epiderme, a espessura da derme e ecogenicidade, e a presença ou ausência de edemas na derme. **Resultado=** Diferença estatisticamente significativa foi observada, na espessura do tecido subcutâneo, na ecogenicidade, na área de superfície e no comprimento do tecido subcutâneo, bem como na presença de edemas no grupo tratamento. As modificações discutidas não foram observadas no grupo de placebo. **Conclusão=** Ultrassom clássico e de alta frequência são métodos úteis para o monitoramento de terapias "anticelulite".
Jewell et al, 2011 [38]	**Idade=** 18-65 anos **N=** 180 **Critérios para inclusão=** Homens e	**Tipo de estudo=** Estudo multicêntrico, randomizado controlado duplo-cego	**Medidas de desfecho=** O primeiro método de eficácia foi mudança da circunferência na altura do ilíaco em 12 semanas após o inicio do

Ahead of Print

	mulheres com índice de massa corporal ≤ a 30kg/m^2 e espessura do tecido adiposo subcutâneo em o abdómen e em flancos ≥ a 2,5cm. **Critérios para exclusão=** distúrbios de coagulação ou uso de medicamentos, suplementos alimentares que limitem coagulação ou agregação de plaquetas, diabetes ou doença cardiovascular; qualquer procedimento estético anterior, cicatriz cirúrgica ou laparoscópia na área de tratamento; doença de pele, anormalidades dos tecidos da pele ou parede abdominal mole, perda sensorial, disestesia, ou implantes metálicos para perda de peso; procedimentos cirúrgicos de redução de peso, uso atual de tratamento com esteroides ou imunossupressores de	**Protocolo=** Os indivíduos foram randomizados em três grupos para receber Ultrassom de Alta Intensidade Focalizado (HIFU) com diferentes doses nas regiões de abdome anterior e flancos. Os grupos foram de: 47 J/cm^2 (141 J/cm^2 total); 59J/cm^2 (177 J/cm^2 total); ou 0 J/cm^2 (grupo controle)	tratamento. O segundo método de eficácia incluiu mudança na circunferência da cintura em 4 e 8 semanas. Na 12ª semana os pacientes completaram uma pesquisa de satisfação onde davam uma nota de 1 a 5 a perguntas tais como: percepção de melhora na estrutura abdominal, intenção de adquirir tratamento adicional e satisfação geral com os resultados. Nos 7 dias que seguiram ao tratamento, os pacientes avaliaram o nível de desconforto e dor que sentiam assim como medicações que estavam sendo tomadas. Investigadores avaliaram o grau de melhora estética na 4ª, 8ª e 12ª semana com base em fotos. Foram analisados também os efeitos colaterais e amostras de sangue antes e depois dos tratamentos **Resultado=** Na avaliação da medida da circunferência a nível de crista ilíaca, observou-se significativa melhora para o grupo 59 J/cm^2 quando comparado com o grupo controle, entretanto, este resultado não foi observado no grupo 47 J/cm^2. Na investigação das medidas subjetivas da melhora estética global e satisfação do paciente foram favoráveis nos grupos tratamento

Ahead of Print

	forma crônica; dispositivo elétrico implantável , história de câncer; uso de drogas ilícitas ou álcool (ou seja , quatro ou mais bebidas por dia e mulheres grávidas e lactantes. Também foram excluídos pacientes que não concordaram em mudar sua dieta, participar de qualquer programa de perda de peso; usar qualquer substância para a promoção de perda de peso, ou submeter-se a qualquer procedimento cosmético (incluindo cirurgia) do tronco, dorso, ou no abdômen.		comparado ao controle. Eventos adversos, como desconforto, hematomas e edemas foram classificados de leve a moderado. **Conclusão=** O tratamento com ultrassom de alta intensidade focado reduz a circunferência da cintura é bem tolerado para esculpir o corpo de forma não invasiva.
Fatemi et al, 2010 [39]	**Idade=** 22-69 anos **N=** 85 **Critérios para inclusão=** adultos saudáveis que expressaram o desejo de submeter-se a esculpir o corpo com Ultrassom de Alta Intensidade Focalizado (HIFU), ter no mínimo 1 cm de tecido adiposo além da	**Tipo de estudo=** Estudo clinico retrospectivo **Protocolo=** 1 sessão de Ultrassom de Alta Intensidade Focalizado (HIFU) com duração de 60 a 90 minutos.	**Medidas de desfecho=** Avaliação da circunferência da cintura foi realizada antes do tratamento e após 8 a 12 semanas" Durante um pós-tratamento de 4 meses visitas de acompanhamento. 50 pacientes foram selecionados aleatoriamente para uma breve pesquisa para avaliar sua satisfação geral com o procedimento e realização de seus objetivos para a redução da circunferência da cintura.

Ahead of Print

	profundidade focal planejada para ser usada, e sem contra indicações existentes para a utilização do HIFU. **Critérios para exclusão=** Índice de massa corporal inferior a 30 kg/m2 gravidez, aparelhos elétricos implantados, doença de coagulação ou terapêutica anticoagulante atual, câncer, hérnia, perda sensorial na área a ser tratada, ou suspeitas de doenças sistêmicas ou crônicas.		**Resultado=** A circunferência da cintura diminuiu em média de 4,6cm, após 3 meses. Dos 85 pacientes tratados, 10 (11,8%) relataram eventos adversos, incluindo sensibilidade prolongada, (n=3), equimoses (n=3), caroços (n=2), ou edema e dor (n=1). **Conclusão=** Os autores concluem a partir de sua experiência que HIFU representa um meio seguro e eficaz para a o tratamento para esculpir o corpo de forma não invasiva.
Trelles et al, 2010 [40]	**Idade=** 24-47 anos **N=** 30 **Critérios para inclusão=** Mulheres com foto tipos de pele II a V, apresentando graus (grau 3) semelhantes de celulite nas nádegas. **Critérios para exclusão=** Tratamento prévio para a celulite.	**Tipo de teste=** Estudo prospectivo. **Protocolo=** Os pacientes receberam 1 sessão de radiofrequência bipolar pulsada. As sessões de tratamento foram efetuadas com um transdutor de 22cm. Gel para melhorar o contacto entre o transdutor e a pele foi utilizado e perceptível pressão foi colocada no transdutor no momento do	**Medidas de desfecho=** Biopsia da camada subcutânea da área de celulite (nádegas) imediatamente após a primeira sessão de tratamento efetuada. **Resultado=** Após o tratamento com a radiofrequência a epiderme tinha uma fina camada de queratina que poderia ter sido relacionada com a passagem frequente do utensílio. Em todas amostras histológicas colhidas após o tratamento da camada de queratina era mais fina do que nas amostras

Ahead of Print

		tratamento, enquanto traçava-se a figura de um oito na pele com movimentos do tecido numa direção para cima. O término do tratamento foi quando uma prolongada temperatura da superfície da pele de cerca de 42°C foi observada, ou quando a dor ou sensação de queimação foi sentida, ou a presença de intenso eritema. A duração da sessão de tratamento foi de 45 minutos. Ao final da sessão foi aplicado gel de *Aloe Vera* servindo como um hidratante.	tiradas antes do tratamento, mas a camada de queratina era mais fino não comparável àquela produzida por um agente de descamação química. A derme mostrou fibras de colágeno realinhados e ligeiramente separados, com edema e infiltrado linfocitário ao redor dos vasos ectasiados. Em todas as amostras, os adipócitos haviam perdido sua forma redonda e poliédrica apresentando-se retangulares. Além disso, alguns adipócitos apareceram necróticos e sem qualquer teor de lipídios. **Conclusão=** O tratamento de radiofrequência na celulite produz uma diminuição do teor de lípidos bem como de alterações nas células da membrana dos adipócitos, o que conduz a ruptura e a morte celular e a extrusão do teor de lipídios para fora da célula. Mais estudos são necessários para caracterizar a natureza do material lípido extra celular que demonstraram com óleo vermelho a mancha nas biopsias.
Bayrakci et al, 2010 [41]	**Idade=** Acima de 30 anos **N=** 60 **Critérios de inclusão=** Mulheres com grau de	**Tipo de estudo=** Estudo clinico prospectivo. **Protocolo=** Primeiro grupo (n=20) utilizou massagem mecânica. Três sessões/semana durante 5	**Medidas de desfecho=** Os participantes foram avaliados por meio de fotografias padronizadas, analise de composição corporal, peso corporal, índice de massa corporal, % de gordura, massa gorda, massa

Ahead of Print

	celulite ≥2 conforme a escala de *Nürnberger Score*. **Critérios de exclusão=** Doenças cardíacas, doenças hepáticas, hipotireoidismo, gravidez, doenças hematológicas, terapia com aminofilina e teofilina, varizes, dieta ou perda de peso recente, lipoaspiração ou outra cirurgia para as coxas e nádegas.	semanas. Segundo grupo (n=20) utilizou a técnica de drenagem linfática manual. Quatro sessões/semana durante 5 semanas Terceiro grupo (n=20) utilizou a técnica de manipulação do tecido conjuntivo. Quatro sessões/semana durante 5 semanas.	livre de gordura, água corporal total, medida da circunferência da coxa, relação cintura-quadril, medições de espessura de gordura do abdômen, regiões de flancos e coxa com pele dobrada. **Resultado=** Todos os grupos tiveram uma diminuição da gordura subcutânea após o tratamento ($p<0,05$). A circunferência da coxa diminuiu uma média de 0,5 cm em todos os grupos. A espessura de gordura da coxa diminuiu 1,66 mm no Grupo 1; 2,21 mm no Grupo 2 e 3,03 mm no grupo 3. Região de abdômen e flancos diminuíram 2,4 e 2,58 mm de espessura de gordura no Grupo 1, 1,78 e 2 mm no Grupo 2 e 1,23 e 0,64 mm no Grupo 3, respectivamente. A diferença média na cintura-quadril foi de 0,1 cm, em todos os grupos. **Conclusão=** Todas as técnicas de tratamento são eficazes para reduzir a gordura localiza em pacientes com celulite.

Ahead of Print

Brightman et al, 2009 [42]	**Idade=** 28-70 anos. **N=** 29 **Critérios para inclusão=** idade ≥ 21 anos e pelo menos 9 meses de pós-parto, significativa flacidez da pele e depósitos de gordura subcutânea, conforme determinado pelo investigador, mulheres na pós-menopausa, laqueadas ou preenchimento de um formulário de controle da natalidade. **Critérios para exclusão=** Doença fotossensível conhecida, uso de substâncias que causam foto sensibilidade, queloides, uso de isotretinoína dentro de 6 meses de tratamento, utilização de fármacos drogas anti-inflamatórias 2 semanas antes ou 2 semanas pós-tratamento, gravidez ou amamentação, histórico de câncer na área tratada, tratamento com um laser ou outro	**Tipo de estudo=** Estudo clinico não randomizado. **Protocolo=** Tratamento dos membros superiores: 19 indivíduos foram submetidos a cinco sessões semanais com *Velashape*. Tratamento do abdómen e flancos: 10 indivíduos foram submetidos 4 sessões semanais com *Velashape*. *Velashape* - combinação de radiação infravermelho (*Infrared)* (20W/700-1,500 nm), com radiofrequência bipolar (50W), vácuo (200mbar - pressão negativa 750 mmHg) e massagem mecânica.	**Medidas de desfecho=** Medidas de circunferência, fotografias e medida do peso corporal foram realizados antes do tratamento e em 1 e 3 meses de *follow-up*. Avaliação do nível de satisfação com o tratamento (não satisfeito, pouco satisfeito, satisfeito, muito satisfeito, muito satisfeito) a cada visitas de acompanhamento. **Resultado=** Mudança na circunferência do braço, na quinta sessão de tratamento foi estatisticamente significativa com uma perda média de 0,62 cm. Em 1 e 3 meses de *follow-up*, a perda média foi de 0,71 e 0,59 cm, respectivamente. Redução da circunferência abdominal na terceira sessão de tratamento foi estatisticamente significativa com redução de 1,25 cm. Em 1 e 3 meses de *follow-up*, a média da perda foi de 1,43 e 1,82 cm, respectivamente. **Conclusão=** Este estudo demonstra com estatística significativa, a redução sustentável da circunferência e melhoria na aparência de braços e abdômen no tratamento com *Velashape*.

Ahead of Print

	dispositivo nas áreas de estudo dentro 6 meses de tratamento ou durante o estudo, tratamento nas zonas de intenção de tratamento dentro 9 meses de tratamento ou durante o estudo, tendo sofrido qualquer outra cirurgia nas áreas tratadas dentro de 9 meses de tratamento ou durante o estudo, ou que sofrem de desequilíbrio hormonal que pode afetar o peso ou a celulite.		
Christ et al, 2008 [43]	**Idade= 21**-63 anos. **N=** 59 **Critérios para inclusão=** idade > 20 anos, fase 2 ou 3 de celulite de acordo com a escala *Nürnberger Score*, e capacidade para ler e compreender o termo de consentimento informado. **Critérios para exclusão=** gravidez e amamentação, flebite ou	**Tipo de teste=** Estudo clinico controlado. **Protocolo=** Grupo A: 15 pacientes realizaram o tratamento de ondas acústicas planas com seis sessões de terapia por 3 semanas. Grupo B: 44 pacientes realizaram o tratamento de ondas acústicas planas com oito sessões de terapia por 4 semanas. O tratamento foi realizado	**Medidas de desfecho=** As alterações no tecido conjuntivo foram avaliados usando o *DermaScan* Sistema de Ultra-C. Medições da elasticidade da pele foram realizadas utilizando o sistema de *DermaLab*. Fotografias das áreas tratadas foram tomadas em cada terapia e no *follow-up* **Resultado=** A elasticidade da pele melhorou gradualmente durante o curso da terapia em 73% das pacientes e aumentou no final da terapia. Em 3 e 6 meses de *follow-up*, a elasticidade da pele tinha

Ahead of Print

	trombose venosa profunda em MMII, inflamação na região da terapia, lipoaspiração ou endermologia na região da terapia menos de 6 meses antes do estudo, graves problemas cardiovasculares, marcapasso, áreas de dor difusa, e o uso de antagonistas da vitamina K.	com um dispositivo portátil plano. Este inclui um equipamento fonte de onda acústica e membranas conectoras que são colocadas sobre a pele. Aplica-se gel de ultrassom sobre a pele antes, para evitar perdas de energia devido a camada de ar entre as membranas conectoras e a pele.	melhorado em até 95% . Os efeitos colaterais incluíram dor para três pacientes durante a terapia e ligeira vermelhidão da pele. **Conclusão=** Este estudo confirmou os efeitos da terapia de ondas acústicas no tecido biológico, incluindo a estimulação, melhora da microcirculação e da permeabilidade celular. A ultrassonografia demonstrou aumento da densidade e firmeza na rede de colágeno/fibras elásticas da derme e tecido subcutâneo. O tratamento foi mais eficaz em pacientes idosos com uma longa história de celulite.
Moreno-Moraga et al, 2007 [44]	**Idade=** Não relatado **N=** 30 **Critérios para inclusão=** Gordura localizada com pelo menos 2 cm de espessura medido com um compasso, além de exames físicos e de sangue. **Critérios para exclusão=** Pacientes com doença ativa, doença terminal maligna ou outra doença hepática grave, ou hiperlipidemia grave, grandes	**Tipo de teste=** Estudo clinico prospectivo. **Protocolo=** 8 homens e 22 mulheres submeteram-se a três sessões de Ultrassom de Alta Intensidade Focalizado (HIFU), com intervalo de 1 mês, e foram acompanhados por um mês após a última sessão. As áreas tratados foram o abdômen, coxas internas e externas, flancos, joelhos internos e nos homens com pseudo-ginecomastia.	**Medidas de desfecho=** A eficácia foi determinada por alterações na espessura da gordura, avaliada por ultrassom, e pela medição da circunferência. Alteração de peso foi monitorizada para avaliar se a redução na espessura da gordura ou circunferência era dependente ou independente da perda de peso. Foram tiradas fotografias antes e no final de cada sessão de tratamento. **Resultado=** Todos os pacientes apresentaram uma redução significativa da espessura de gordura subcutânea dentro da área tratada. O peso permaneceu inalterada durante o

Ahead of Print

	tatuagens ou cicatrizes na área de tratamento.	tratamento e no seguimento. Nenhum efeito adverso foi observado. **Conclusão=** Este estudo demonstra a eficácia e segurança do HIFU, sendo um método transdérmico não invasivo para reduzir o depósito de gordura no corpo.

DISCUSSÃO

A Fisioterapia Dermato-Funcional atua na prevenção e recuperação do sistema tegumentar, tratando os distúrbios endócrino metabólico, dermatológico e circulatório, objetivando a recuperação estética corporal e funcional. No presente estudo, foram utilizadas as técnicas de radiofrequência, a combinação de radiofrequência bipolar, infravermelho, vácuo e massagem mecânica (*Velashape*), ultrassom de alta intensidade focalizado, creme denominado "anticelulite", massagem mecânica, drenagem linfática e manipulação de tecidos, ultrassom de baixa intensidade e criolipolise. A seguir serão apresentadas e discutidas cada uma das técnicas abordadas nos estudos incluídos.

Radiofrequência e as disfunções estéticas corporais

A radiofrequência tem sido aplicada para redução da "celulite". A indução de diatermia tem um efeito favorável sobre a microcirculação e a oxigenação dos tecidos e pode também levar à renovação do colágeno, tal como a estimulação de fibroblastos que aumenta a produção de colágeno e elastina (esta última responsável por melhorar a elasticidade e firmeza da pele). Conforme relatado na literatura, o uso da radiofrequência leva a uma melhoria visível da aparência da pele nas áreas afetadas pela "celulite".[45-47]

Devida técnica pode ser de baixa ou alta frequência com aplicação monopolar, bipolar ou tripolar. Na aplicação do dispositivo monopolar, um eletrodo situa-se na área

Ahead of Print

alvo e o outro eletrodo de retorno é colocado a certa distancia, assim a corrente elétrica passa através do tecido entre os eletrodos. Na aplicação bipolar, ambos os eletrodos são incorporados em um único utensílio.[48] Também pode-se utilizar a aplicação tripolar, que é baseada em três ou mais eletrodos. Neste, como em outros, a energia é gerada quando a corrente passa entre os eletrodos.[49]

Na presente revisão, três estudos abordaram a radiofrequência. Mlosek *et al.*[36] utilizaram a técnica de radiofrequência tripolar em oito sessões de tratamento da "celulite." Os autores observaram diminuição na espessura da derme e do tecido subcutâneo, aumento do número de fibras de colágeno, diminuição do tecido subcutâneo em crescimento em bandas na derme, e redução do edema. A técnica foi considerada eficaz para redução da celulite e segura por não manifestar efeitos colaterais.[36]

Em outro estudo, que não foca no tratamento da "celulite", mas discute a reação dos adipócitos, os autores analisaram achados histológicos de biópsias sobre a celulite localizada na região das nádegas. E verificaram que eles apresentaram alterações na forma, tamanho e teor dos lipídios, bem como na morfologia citoplasmática e nuclear. Após o tratamento, observou-se uma diminuição no teor de lipídios das células, bem como alterações na membrana dos adipócitos, o que leva à ruptura e morte celular e extrusão de conteúdo lipídico para fora da célula.[40]

Outro estudo utilizou uma combinação de radiofrequência bipolar, infravermelho, vácuo e massagem mecânica (*Velashape*), em região de braços, abdômen e flancos, com o objetivo de tratar a gordura localizada e a flacidez de pele no pós-parto.[42] O *Velashape* foi o primeiro equipamento médico a receber a certificação do *Food and Drug Administration* (agência que regulariza a comercialização de alimentos e medicamentos dos Estados Unidos), considerado o melhor recurso para a redução da camada de gordura e circunferência, atuando efetivamente na redução da "celulite". A utilização de forma simultânea dos movimentos de sucção (pressão negativa), infravermelho, radiofrequência bipolar e massagem mecânica promove aumento no metabolismo das

Ahead of Print

células gordurosas, diminuindo o seu tamanho e estimulando a produção de colágeno, melhorando assim, a textura da pele. A combinação de dupla energia permite efeitos sinérgicos, o pré-aquecimento do tecido alvo com o infravermelho, mitigando a impedância e permitindo, assim, maior atração da radiofrequência.[48,50] Brightman *et al.*[42] observaram que a aplicação do *Velashape* no braço promoveu mudança significante a partir do quinta sessão de tratamento com uma perda média de cerca de 0,6 cm. No abdômen, a perda significante deu-se a partir da terceira sessão de tratamento, com uma perda média de 1,2 cm. Mostra-se, portanto, um tratamento eficaz na redução de circunferência e na melhora na aparência da região do abdômen e do braço.[42]

Ultrassom de alta intensidade focalizado (*High-Intensity Focused Ultrasound-HIFU*) e as disfunções estéticas corporais

O ultrassom pode ser usado na medicina como um método de diagnóstico, quando utilizado em imaginologia, ou como uma modalidade terapêutica a qual emite ondas de ultrassom focalizado de modo a entregar energia concentrada em um volume focal, a uma profundidade precisa no tecido subcutâneo. Este sistema foi projetado para usar a energia mecânica (não térmica) para romper as células de gordura sem danificar estruturas vizinhas (pele, vasos sanguíneos e linfáticos, músculos e nervos periféricos).[44] No tratamento da adiposidade localizada, ocorre uma cavitação estável e instável, realizando aberturas transitórias das membranas celulares, denominadas ultracavitacionais, produzindo a abertura dos triglicerídeos ao liquido intersticial. Os danos ocorridos aos adipócitos resultam em uma resposta inflamatória, composta fundamentalmente por macrófagos, neutrófilos, células plasmáticas e linfócitos atraídos para fagocitar e transportar as células danificadas.[39]

Fatemi *et al.*[39] realizaram um estudo retrospectivo de uma série de casos com a utilização do ultrassom de alta intensidade focalizado com apenas uma sessão. A circunferência abdominal de 85 pacientes foi medida antes da aplicação do ultrassom e

Ahead of Print

três meses após o tratamento. Para os autores, esse tempo foi necessário porque o tecido adiposo danificado é reabsorvido no prazo de oito semanas após a aplicação do ultrassom de alta frequência. Os autores observaram redução da circunferência abdominal de cerca de 4,6±2,4 cm após aproximadamente 3 meses de tratamento, com a utilização de intensidade média de energia de 147 J/cm^2. Cerca de 70% dos 50 pacientes selecionados para avaliação da satisfação com o tratamento demonstraram-se satisfeitos com os resultados. Os autores também avaliaram os efeitos colaterais do HIFU e observaram que cerca de 11,8% dos pacientes apresentaram algum efeito adverso. Dentre os efeitos estão a presença de alteração de sensibilidade, equimoses, presença de nódulos duros, edema e dor. Exames complementares de colesterol e triglicérides foram realizados para confirmar a segurança do tratamento, não observando alterações. Portanto, essa técnica mostrou-se ser eficaz para esculpir o corpo sem ser invasiva.[39]

Jewell *et al.*[38] utilizaram o ultrassom de alta intensidade focalizado em doses diferentes. Os pacientes foram randomizados em grupos que utilizaram 47 J/cm^2 (141 J/cm^2 total), 59 J/cm^2 (177 J/cm^2 total) e um grupo controle que recebeu 0 J/cm^2. Resultados satisfatórios nos grupos estudo (47 J/cm² e 59 J/cm²) foram observados, após as doze semanas de tratamento. Dentre os efeitos colaterais observados estão a presença de edema e hematoma, além de que poucos pacientes relataram dor durante o tratamento e nenhum referiu dor intensa após seu término. Entretanto, devida técnica foi considerada eficaz e segura na redução de gordura localizada de acordo com o protocolo utilizado.[38]

O escritor Moreno-Moraga e seus colaboradores, no ano de 2007, utilizaram o ultrassom de alta intensidade focalizado em três sessões realizadas com um intervalo de um mês entre cada sessão. Ao final do tratamento observou-se que a redução da espessura da gordura correlacionou-se positivamente com a mensuração inicial (r_s=0,88, P<0,01). Também observou-se redução média da circunferência de 3,95±1,99 cm. A alteração na circunferência foi significativa em relação à avaliação inicial (P<0,01). Outro

Ahead of Print

dado observado foi de que não ocorreu variação significativa no peso dos pacientes, mostrando que redução da espessura da gordura e da circunferência ocorreu devido ao tratamento, e não devido à perda de peso, o que confirma sua eficácia. Dentre os efeitos adversos, observou-se em um caso a presença de bolhas, entretanto o procedimento foi considerado seguro. Assim como no estudo de Fatemi *et al.*, exames completares de ácidos graxos foram realizados e não se observou alterações significativas. Também, realizou-se o exame de ultrassom de fígado pós-tratamento para verificar a presença de esteatose, que não foi observada, sugerindo que o ultrassom de alta intensidade focalizado é uma técnica segura, sem efeitos fisiológicos adversos.[44]

Creme "anticelulite" e as disfunções estéticas corporais

A hidrolise das gorduras corporais é realizada pela enzima monofosfato cíclico de adenosina (AMPc), que é liberada na célula adipócito pela mitocôndria. O acúmulo de gorduras nas células está relacionado à quantidade insuficiente de AMPc produzida para queima da gordura. Contudo, os procedimentos para o tratamento da gordura localizada e da "celulite" são orientados para aumentar a produção desta enzima pela ação da mitocôndria. O aumento das circulações sanguínea e linfática são geradores de calor interno, o que leva a mitocôndria a aumentar a produção de AMPc. A Cosmetologia utiliza princípios ativos com formas veiculares que promovem o aumento da circulação sanguínea e linfática, e a dissociação das fibroses de gordura.[51]

A utilização de cosméticos denominados "anticelulite" foi abordada em apenas um estudo, que tinha como objetivo verificar como a técnica de ultrassom pode ser utilizada para avaliar as características da pele após o tratamento das disfunções estéticas. Neste estudo foram avaliados dois grupos: o primeiro usava um cosmético "anticelulite" e o segundo pílulas placebo por 30 dias. No grupo tratamento notou-se a diminuição da espessura do tecido subcutâneo, provavelmente pela melhora da circulação local, que resulta do fato de que o creme foi utilizado na região das coxas duas vezes por dia. A forma de utilização do creme deveria conduzir à descamação mecânica da epiderme. Os

Ahead of Print

princípios ativos utilizados para obtenção dos resultados foram a proteína de *cucurbita pepo* (abóbora), que tem como objetivo proteger as fibras de colágeno e impedir a sua degradação; o *extrato de amora,* que é rico em polifenóis que melhoram a microcirculação e têm ação oxidante; o *extrato de laranja,* que fornece descamação das células mortas da epiderme e estimula a microcirculação; e um sistema único de *aminoácidos t* contendo o grupo funcional de *L-carnitina* que serve como guia para os ácidos graxos através da membrana mitocondrial.[37]

Massagem mecânica e drenagem linfática manual nas disfunções estéticas corporais

Os autores Bayrakci *et al*. (2010)[41] utilizaram a massagem mecânica, a drenagem linfática manual e técnicas de manipulação do tecido conjuntivo em três grupos distintos. A principal descoberta desse estudo foi que o uso de diferentes técnicas de tratamento promovem uma diminuição na espessura das regiões com acúmulo de gordura, como abdômen, flancos e coxas, quando avaliadas pelo adipômetro. Entretanto nenhuma alteração foi detectada na porcentagem de gordura total e de massa gorda, obtidas com um instrumento de medição de impedância bioelétrica. Em suma, a massagem mecânica, a drenagem linfática manual e técnicas de manipulação do tecido conjuntivo apresentam-se como métodos seguros e efetivos para a redução da gordura localizada. Para os autores deste estudo, nenhuma destas técnicas abordadas poderia substituir a convencional cirurgia de lipoaspiração, embora possam ser alternativas adequadas para aqueles pacientes que não desejam se submeter a uma cirurgia.[41]

Já os autores Collis *et al*.[52] realizaram um trabalho com três grupos. O primeiro foi tratado com creme anticelulite com principio ativo de aminofilina, que é um inibidor de fosfodiesterase, a enzima responsável pela quebra do monofosfato cíclico de adenosina. O segundo com a endermologia, que é uma massagem mecânica. O terceiro combinou os dois métodos, ou seja, creme anticelulite e a endermologia. Os resultados encontrados por esses autores foram pobres, o que os levou a concluir que os poucos

Ahead of Print

benefícios que se encontraram devem-se mais pela modificação alimentar, aumento da ingestão de água e exercícios físicos do que pela aplicação das técnicas de endermologia e creme anticelulite.[52]

Ultrassom de baixa intensidade e criolipolise nas disfunções estéticas corporais

O objetivo da utilização do ultrassom de baixa intensidade é a estimulação da microcirculação no tecido subcutâneo para melhorar as alterações estruturais e metabólicas, reduzindo os sinais visíveis da "celulite".[53] Os efeitos biológicos são causados pela liberação de mediadores, tais como o fator de crescimento endotelial vascular,[54] o que aumenta significativamente a angiogenese e a circulação sanguínea local.[55]

A criolipolise é uma técnica que tem sido considerada uma "lipoaspiração não invasiva", por meio da qual ocorre a redução da camada de gordura pela destruição seletiva das células de gordura.[56] Esta técnica utiliza a exposição ao frio controlado para obter uma redução gradual da camada de gordura subcutânea, sem danos a outros tecidos.[57] O tecido adiposo é colocado em contato com as placas congeladas usando um aplicador de pressão que termicamente destrói a gordura, sem danificar a pele. As células mortas, em seguida, são metabolicamente eliminadas.[58] As vantagens da criolipolise são a redução da gordura corporal com diminuição das complicações e dos riscos relacionados aos procedimentos invasivos da cirurgia plástica.[59]

Três artigos foram incluídos nesta revisão. Dois utilizaram o ultrassom de baixa intensidade, sendo que um destes combinou com a criolipolise, e o terceiro utilizou a criolipolise de forma isolada.

No artigo dos autores Ferraro *et al*.[4] utilizou-se a combinação do ultrassom de baixa intensidade e a criolipolise. O procedimento utilizado teve como intenção reduzir as células de gordura e tornar eficaz o tratamento do FEG por meio da remodelagem do colágeno. Observou-se uma redução média na circunferência da gordura no final do tratamento de 6,86 cm para o abdómen, 5,78 cm para as coxas, 2,75 cm para os braços, 5 cm para região glútea, e de 2,25 cm para os tornozelos ($p<0,05$). A redução definitiva

Ahead of Print

da espessura da gordura foi significativa em comparação com a avaliação inicial (z =-5,38; p<0,0001). Foram observadas as maiores reduções nas coxas e no abdômen, regiões com percentual maior de gordura, enquanto os tornozelos apresentaram a menor redução.[4]

O tratamento, além de melhorar a estabilidade do tecido conjuntivo e da estrutura da pele e provocar uma redução no tecido adiposo, também estimulou a atividade metabólica no tecido adiposo subcutâneo, fator que otimiza o fluxo de oxigênio e nutrientes, aumentando significativamente a drenagem linfática. Um dos aspectos mais importantes que distingue este tratamento de uma lipoaspiração, por exemplo, é o menor número de desconforto durante o tratamento, que em alguns casos chega a ser zero. Além disso, os procedimentos foram relativamente rápidos, não invasivos, sem causar dores, limitações físicas nem inconvenientes pós-tratamento. A conclusão é a de que o tratamento mostrou ser eficaz e seguro.[4]

Dierickx *et al*.[35] tiveram por objetivo avaliar a segurança, tolerância e satisfação dos pacientes com o tratamento de criolipolise. Os pesquisadores trataram 518 pacientes. Não foram relatados efeitos colaterais significativos ou eventos adversos. O procedimento foi bem tolerado, com 89% dos entrevistados relatando uma percepção positiva da duração do tratamento e 96% relatando o mínimo de desconforto tolerável. Os resultados da pesquisa demonstraram que 73% dos pacientes estavam satisfeitos e que 82% dos pacientes recomendariam o procedimento de criolipolise a um amigo. Na mensuração, uma redução de 23% na espessura da camada de gordura em 3 meses após o tratamento foi observada. Nas regiões de abdômen, costas e flancos o tratamento foi mais eficaz, observando-se que em 86% dos indivíduos houve melhoria na avaliação realizada pelos investigadores. Para os autores, com uma seleção adequada de pacientes a criolipolise torna-se um método de tratamento seguro, bem tolerado e eficaz para a redução da gordura subcutânea.[35]

Ahead of Print

Os autores Christ *et al.*[43] utilizaram ultrassom com intensidade e pulsos baixos, com objetivo de estimular a atividade metabólica no tecido adiposo subcutâneo, a fim de avaliar a eficácia desta técnica no aumento da firmeza do tecido conjuntivo e na melhora da estrutura e da textura da pele. Houve um aumento da permeabilidade celular a curto prazo, o que estimulou a troca das substâncias das células de gordura e a ativação de enzimas que dividem a gordura. Os efeitos protetores e terapêuticos das ondas acústicas são complexos e incluem a estimulação da lipólise, a liberação de produtos tóxicos de oxidação lipídica aldeídicos, a redução do estrese oxidativo, o reforço de antioxidantes, uma melhor síntese de colágeno e a melhoria mensurável e visível da condição da pele. Esta melhora da condição da pele foi claramente observada pela avaliação final. No Grupo A (realizou 6 sessões durante 3 semanas), a elasticidade aumentou de 45% para 75% em três meses; e no Grupo B (realizou 8 sessões durante 4 semanas) aumentou de 73% para 95% no terceiro mês e 105% no sexto mês, indicando que a melhoria na elasticidade da pele pode ser observada a longo prazo. Os autores ainda afirmam que a melhoria nas propriedades da pele, obtida com a utilização de produtos químicos (cremes ou loções), varia geralmente entre 12% e 25%, podendo atingir mais de 30% em casos pontuais. Este estudo confirmou os efeitos da terapia de ondas acústicas no tecido biológico, incluindo a estimulação da microcirculação e da melhora da permeabilidade celular. O exame de ultrassom demonstrou aumento da densidade e firmeza na rede de colágeno/fibras elásticas na derme e tecido subcutâneo.[43]

CONCLUSÃO

Conclui-se com a presente revisão que a fisioterapia por meio de suas técnicas contribui para o tratamento da gordura localizada, auxiliando a esculpir o corpo, e a reduzir o FEG de forma segura, menos invasiva e bem tolerada pelos pacientes. Entretanto, vale ressaltar que existe a necessidade da realização de ensaios clínicos randomizados e controlados, e com tamanho amostral maior, visto que a maioria dos estudos incluídos trata-se de ensaio clinico prospectivo não controlado e de estudos retrospectivos.

REFERÊNCIAS

1. Venkataram J. Tumescent Liposuction: a Review. J Cutan Aesthet Surg. 2008;1(2):49–57.

2. Guirro ECO, Guirro RRJ. Fibro Edema Gelóide. In: Guirro ECO, Guirro RRJ Fisioterapia dermato-funcional. 3.ed. revisada e ampliada Barueri/SP Manole; 2004. p.347-89.

3. Koblenzer CS. Psychosocial aspects of beauty: how and why to look good. Clin Dermatol. 2003;21(6):473-5.

4. Ferraro GA, De Francesco F, Cataldo C, Rossano F, Nicoletti G, D'Anfrea F. Synergistic effects of cryolipolysis and shock waves for noninvasive body contouring. Asthetic Plast Surg. 2012;36(3):666-79.

5. Meyer PF. Desenvolvimento e aplicação de um protocolo de avaliação fisioterapêutica em pacientes com fibro edema gelóide. Fisioterapia em Movimento. 2004;18(1):75-83.

6. Meyer PF, Cavalcante JL, Medeiros ML, Dantas JSC, Mendonça WCM, Ronzio OA, Silva RMV. Efeitos das Ondas Sônicas de Baixa Frequência no Fibro Edema Gelóide: Estudo de Caso. Rev Bras Terap e Saúde. 2011;1(2):95-100.

7. Grazer FM, Jong RH. Fatal outcome from liposuction: Census survey of cosmetic surgeons. Plast Reconstr Surg. 2000;105(1):436–46.

8. Commons GW, Halperin B, Chang CC. Large volumes liposuction: Review of 631 consecutive cases over 12 years. Plast Reconstr Surg. 2001;108(6):1753–63.

9. Cao H, Long X, Zhang H, Xu L, Liu Z, Wang X. The efficacyand safety study of JCS-01 non-invasive focused ultrasound fat reduction machine. Zhongguo Yi Liao Qi Xie Za Zhi. 2012;36(5):370-2.

10. Adatto MA, Adatto-Neilson R, Novak P, Krotz A, Halter G. Body shaping with acoustic wave therapy AWT(®)/EPAT(®): randomized, controlled study on 14 subjects. J Cosmet Laser Ther. 2011;13(6):291-6.

11. Coleman KM, Coleman WP 3rd, Benchetrit A. Non-invasive, external ultrasonic lipolysis. Semin Cutan Med Surg. 2009;28(4):263-7.

12. Fatemi A. Hight-intensity focused ultrasound effectively reduces adipose tissue. Semin Cutan Med Surg. 2009;28(4):257-62.

Ahead of Print

13. Sasaki GH, Oberg K, Tucker B, Gaston M. The effectiveness and safety of topical PhotoActif phosphatidylcholine-based anti-cellulite gel and LED (red and near-infrared) light on Grade II-III thigh cellulite: a randomized, double-blinded study. J Cosmet Laser Ther. 2007;9(2):87-96.

14. Del Pino EM, Rosado RH, Azuela A, Graciela Guzmán M, Argüelles D, Rodriguez C, Rosado GM. Effect of controlled volumetric tissue heating with radiofrequency on celulite and the subcutaneous tissue of the buttocks and thighs. J Drugs Dermatol. 2006;5(8):714-22.

15. Alexiades-Armenakas M, Dover JS, Arndt KA. Unipolar radiofrequency treatment to improve the appearance os cellulite. J Cosmet Laser Ther. 2008;10(3):148-53.

16. Sadick N, Magro C. A study evaluating the safety and efficacy of the velaSmooth sytem in the treatment os cellulite. J Cosmet Laser Ther. 2007;9(1):15-20.

17. Sadick NS, Mulholland RS. A prospective clinical study to evaluate the efficacy and safety os cellulite treatment using the combination of optical and RF energies for subcutaneous tissue heating. J Cosmet Laser Ther. 2004;6(4):187-90.

18. Hamida ZH, Comtois AS, Portmann M, Boucher JP, Savard R. Effect os electrical stimulation on lipolysis of human white adipocytes. Appl Physiol Nutr Metab. 2011;36(2):271-5.

19. Lach E. Reduction of subcutaneous fat and improvement in cellulite appearance by dual-wavelength, low-levwl laser energy combined with vacuum and massage. J Cosmet Laser Ther. 2008;10(4):202-9.

20. Alexiades-Armenakas M. Laser and light-based treatment of cellulite. J Drugs Dermatol. 2007;6(1):83-4.

21. Chang P, Wiseman J, Jacoby T, Salisbury AV, Ersek RA. Noninvasive mechanical body contouring: (Endermologie) a one-eyar clinical outcome study update. Aesthetic Plast Surg. 1998;22(2):145-53.

22. Ersek RA, Mann Ge 2nd, Salisbury S, Salisbury AV. Noninvasive mechanical body contouring: a preliminary clinical outcome study. Aesthetic Plast Surg. 1997;21(2):61-7.

23. Saedi N, Kaminer M. New waves for fat reduction: High-intensity focused ultrasound. Semin Cutan Med Surg. 2013;32(1):26-30.

Ahead of Print

24. Seidenari S, Bassoli S, Flori ML, Rigano L, Sparavigna A, Vesnaver R, Berardesca E. Methods for the assessment of the efficacy of products and slimming treatments for cellulite according to the Italian Interdisciplinary Group for the standardization of efficacy tests on cosmetic products. G Ital Dermatol Venereol. 2013;148(2):217-23.

25. Wassef C, Rao BK. The science of cellulite treatment and its long-term effectiveness. J Cosmet Laser Ther. 2012;14(2):50-8.

26. Khan MH, Victor F, Rao B, Sadick NS. Treatment of cellulite: Part II. Advances and controversies. J Am Acad Dermatol. 2010;62(3):373-84.

27. Gingrass MK, Kenkel JM. Comparing ultrasound-assisted lipoplasty with suction-assisted lipoplasty. Clin Plast Surg. 1999;26(2):283-8.

28. Jewell ML, Solish NJ, Desilets CS. Noninvasive body sculping technologies with an emphasis on high-intensity focused ultrasound. Aesthetic Plast Surg. 2011;35(5):901-12.

29. Peterson JD, Goldman MP. Laser, light, and energy devices for cellulite and lipodystrophy. Clin Plast Surg. 2011;38(3):463-74.

30. Romanenko IM. A comparative evaluation of amphotericin pharmacokinetics in the skin and subcutaneous fatty tissue when used dermally and by phonophoresis. Farmakol Toksikol. 1991;54(5):50-1.

31. Gold MH. Celluliteb – an overview of non-invasive therapy with energy-based systems. J Dtsch Dermatol Ges. 2012;10(8):553-8.

32. Paul M, Mulholland RS. A new approach for adipose tissue treatment and body contouring using radiofrequency-assisted liposuction. Aesthetic Plast Surg. 2009;33(5):687-94.

33. DiBernado BE. Treatment of celulite using a 1440-nm pulsed laser with one-year follow-up. Aesthet Surg J. 2011;31(3):328-41.

34. Knobloch K, Joest B, Vogt PM. Cellulite and extracorporeal Shockwave therapy (CelluShock-2009) - a randomized Trial. Women`s Health. 2010;10:29.

35. Dierickx CC, Mazer JM, Sand M, Koenig S, Arigon V. Safety, tolerancy and patient satisfaction with noninvasive cryolipolysis. Dermatol Surg. 2013;39(8):1209-16.

Ahead of Print

36. Mlosek RK, Wozniak W, Malinowska S, Lewandowski M, Nowicki A. The effectiveness of anticellulite treatment using tripolar radiofrequency monitored by classic and high-frenquency ultrasound. J Eur Acad Dermatol Venereol. 2012;26(6):696-703.

37. Mlosek RN, Debowska RM, Lewandowski M, Malinowska S, Nowicki A, Eris I. Imaging of the skin and subcutaneous tissue using classical and high-frequency ultrasonographies in anti-cellulite therapy. Skin Res Technol. 2011;17(4):461-8.

38. Jewell ML, Baxter RA, Cox SE, Donofrio LM, Dover JS, Glogau RG, Kane MA, Weiss RA, Martin P, Schlessinger J. Randomized sham-controlled trial to evaluate the safety and effectiveness of a high-intensity focused ultrasound device for noninvasive body sculping. Plast Reconstr Surg. 2011;128(1):253-62.

39. Fatemi A, Kane MA. High-intensity focused ultrasound effectively reduces waist circumference by ablating adipose tissue from the abdomen and flanks: a retrospective case series. Aesthetic Plast Surg. 2010;34(5):577-82.

40. Trelles MA, Van der Lugt C, Mordon S, Ribé A, Al-Zarouni M. Histological findings in adipocytes when celulite is treated with a variable-emission radiofrequency system. Lasers Med Sci. 2010;25(2):191-5.

41. Bayrakci Tunay V, Akbayrak T, Bakar Y, Kayihan H, Ergun N. Effects os mechanical massage, manual lymphatic drainage and connective tissue manipulation techniques on fat mass in women with cellulite. J Eur Acad Dermatol Venereol. 2010;24(2):138-42.

42. Brightman L, Weiss L, Chappas AM, Karen J, Hale E, Bernstein L, Geronemus RG. Improvement in arm and post-partum abdominal and flank subcutaneous fat deposits and skin laxity using bipolar radiofrequency, infrared, vacuum and mechanical massage divice. Lasers Surg Med. 2009;41(10):791-8.

43. Christ C, Brenke R, Sattler G, Siems W, Novak P, Daser A. Improvement in skin elasticity in the treatment os cellulite and connective tissue weakness by means of extracorporeal pulse activation therapy. Aesthet Surg J. 2008;28(5):538-44.

44. Moreno-Moraga J, Valero-Altés T, Riquelme AM, Isarria-Marcosy MI, De La Torres JR. Body contouring by non-invasive transdermal focused ultrasound. Lasers Surg Med. 2007;39(4):315-23.

45. Lugt C, Romero C, Ancona D et al. A multicenter study of cellulite treatment with a variable emission radio frequency system. Dermatol Ther. 2009;22:74–84.

Ahead of Print

46. Alster S, Tanzi M. Cellulite treatment using a novel combination radiofrequency, infrared light and mechanical tissue manipulation device. J Cosmet Laser Ther. 2005;7:81–5.

47. Sadick NS, Mullholland RS. A prospective clinical study to evaluate the efficacy and safety of cellulite treatment using the combination of optical and RF energies for subcutaneous tissue heating. J Cosmet Laser Ther. 2004;6:187–90.

48. Sadick N. Tissue tightening technologies: Fact or fiction. Aesthet Surg J 2008;28(2):180–8.

49. Manuskiatti W, Wachirakaphan C, Lektrakul N, Varothai S. Circumference reduction and cellulite treatment with a TriPollar radiofrequency device: a pilot study. J Eur Acad Dermatol Venereol. 2009;23:820–7.

50. Elsaie ML. Cutaneous remodeling and photorejuvenation using radiofrequency devices. Indian J Dermatol. 2009;54:201–5.

51. Carvalho CRF. Cosmetologia. In: Borges FS. Modalidades Terapêuticas nas Disfunções Estéticas.2ª ed.São Paulo, Phorte Editora; 2010. p. 291-314.

52. Collis N, Elliot LA, Sharpe C, Sharpe D. Cellulite treatment: a myth or reality: a prospective randomized, controlled trial of two therapies, endermologie and aminophylline cream. Plast Reconst Surg. 1999;104(4):1110–4.

53. Siems W, Brenke R, Sattler S, Christ C, Novak P, Daser A. Improvement in skin elasticity and dermal revitalization in the treatment of cellulite and connective tissue weakness by means of Extracorporeal Pulse Activation Therapy: EPAT. Aesthet Surg J. 2008;28:538-44.

54. Yip HK, Chang LT, Sun CK, Youssef AA, Sheu JJ, Wang CJ. Shock wave therapy applied to rat bone marrow-derived mononuclear cells enhances formation of cells stained positive for CD31 and vascular endothelial growth factor. Circ J. 2008;72:150–6.

55. Mittermayr R, Hartinger J, Antonic V, Meini A, Pfeifer S, Stojadinovic A, Schaden W, Redi H. Extracorporeal shock wave therapy (ESWT) minimizes ischemic tissue necrosis irrespective of application time and promotes tissue revascularization by stimulating angiogenesis. Ann Surg. 2011;253:1024–32.

Ahead of Print

56. Manstein D, Laubach H, Watanabe K, Farinelli W, Zurakowski D, Anderson RR. Selective cryolysis: a novel method of noninvasive fat removal. Lasers Surg Med. 2008;40:595–604.

57. Zelickson B, Egbert BM, Preciado J, Allison J, Springer K, Rhoades RW, Manstein D. Cryolipolysis for noninvasive fat cell destruction: initial results from a pig model. Dermatol Surg. 2009;35:1462–70.

58. Klein KB, Zelickson B, Riopelle JG, Okamoto E, Bachelor EP, Harry RS, Preciado JA. Noninvasive cryolipolysis for subcoutaneous fat reduction does not affect serum lipid levels or liver function tests. Lasers Surg Med. 2009;41:789–90.

59. Avram MM, Harry RS. Cryolipolysis for subcutaneous fat layer reduction. Lasers Surg Med. 2009;41:703–8.

Ahead of Print